- Copyright - Il Pensiero Scientifico Editore downloaded by IP 216.73.217.7 Tue, 15 Jul 2025, 21:05:46

Aneurisma del setto interatriale di origine familiare: quali implicazioni?

Marika Werren, Ezio Alberti

S.O.C. di Cardiologia, Ospedale "S. Antonio Abate", Tolmezzo (UD)

Key words:
Atrial septal aneurysm; Patent foramen ovale.

Familial occurrence of atrial septal aneurysm has been recently described. We report a series of 4 females, a mother and her 3 daughters, with atrial septal aneurysm that confirm a familial cluster of this abnormality. Clinical implications of this observation, with special emphasis on the opportunity of familial screening, are discussed.

(G Ital Cardiol 2008; 9 (8): 579-582)

© 2008 AIM Publishing Srl

Ricevuto il 3 settembre 2007; nuova stesura il 29 novembre 2007; accettato il 30 novembre 2007.

Per la corrispondenza:

Dr.ssa Marika Werren

S.O.C. di Cardiologia Ospedale "S. Antonio Abate" Via Morgagni, 18 33028 Tolmezzo (UD) E-mail: marikawerren@libero.it

Introduzione

L'aneurisma del setto interatriale (ASA) è un'anomalia cardiaca caratterizzata da assottigliamento e incurvamento del pavimento della fossa ovale che protrude nelle camere cardiache. Tale formazione può essere fissa o fluttuare tra i due atri. Hanley et al.[1] definiscono aneurismatico il setto interatriale quando la base della porzione protrudente è ≥15 mm e la protrusione dell'aneurisma o di parte di esso è ≥15 mm oltre il piano del setto oppure le escursioni fasiche dell'area aneurismatica durante il ciclo cardiaco sono di ampiezza ≥15 mm.

Questa anomalia può essere isolata ma spesso si associa ad altre anomalie strutturali, come per esempio il formale ovale pervio (FOP), i difetti interatriali tipo *ostium secundum* e il prolasso della valvola mitrale[1-5].

Molti studi hanno evidenziato una correlazione tra ASA e/o FOP e ictus criptogenetici[6-15]. Tuttavia, l'assenza di criteri diagnostici omogenei ha portato a risultati diversi e contraddittori. Pertanto, anche se il FOP e l'ASA sono attualmente riconosciuti come anomalie associate a embolia cardiogena, non è ancora certo un rapporto causa-effetto. Infatti, se da un lato il FOP può essere responsabile di un'embolia paradossa a partenza venosa, dall'altro sia l'ASA che il FOP stesso possono favorire la formazione di emboli *in situ* oppure innescare episodi ricorrenti di aritmie sopraventricolari[16-18], come per esempio la fibrillazione atriale (FA).

In ogni caso, soltanto la concomitante presenza di entrambe le anomalie sembra rappresentare una condizione favorente l'ictus[11,19,20], in particolare se è presente uno shunt a riposo, se l'entità dello shunt a livello cerebrale è marcata (>10 bolle all'eco-Doppler transcranico), se nell'anamnesi vi sono eventi cerebrovascolari multipli, se l'età del paziente è >65 anni e se, verosimilmente, coesistono anomalie della coagulazione in senso trombofilico[21].

Recentemente Paraskevaidis et al.[22] hanno segnalato una ricorrenza familiare dell'ASA che sembra limitata al sesso femminile. Delle due famiglie descritte, nella prima il 60% (3 su 5) e nella seconda il 100% (3 su 3) delle donne presentava l'anomalia, mentre nessun uomo ne era affetto.

Caso clinico

Presentiamo il caso di 4 donne, una madre e le sue 3 figlie, tutte con ASA (Figura 1).

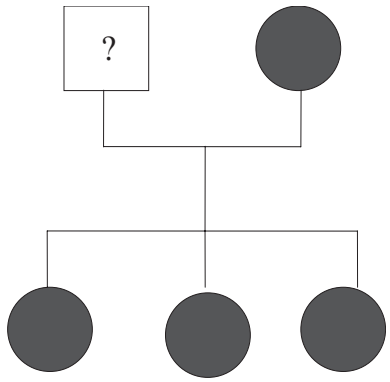

Figura 1. *Pedigree della famiglia.* Bianco: *padre deceduto.* Nero: *soggetti con aneurisma del setto interatriale.*

- Copyright - Il Pensiero Scientifico Editore downloaded by IP 216.73.217.7 Tue, 15 Jul 2025, 21:05:46

M.M. (madre), deceduta nel 2002 all'età di 73 anni per rottura di aneurisma dell'aorta addominale. Non presentava fattori di rischio cardiovascolare. Seguita per diversi anni presso la nostra Cardiologia per pregressi episodi di flutter atriale e comparsa di FA permanente nel 1998. Ad un'ecocardiografia del 1999 il ventricolo sinistro appariva normale per dimensioni, spessori e cinetica; era presente una lieve insufficienza mitralica su base degenerativa e una moderata dilatazione atriale sinistra. Si evidenziava, inoltre, un ampio ASA fisso con convessità in atrio destro (Figura 2A), con un piccolo shunt sinistro-destro al color Doppler suggestivo di un FOP (Figura 2B). La paziente era stata posta in terapia anticoagulante dal 1998 in seguito alla comparsa di FA.

G.N., donna di 56 anni, fumatrice, sintomatica da alcuni anni per cardiopalmo sia extrasistolico che prolungato della durata massima di 1 min, ad insorgenza e remissione improvvisa, seguiti da poliuria e astenia. All'ecocardiografia il ventricolo sinistro è risultato normale senza alterazioni morfofunzionali degli apparati valvolari. Presente un ASA fluttuante senza shunt visibile al color Doppler (Figura 3).

G.L., donna di 53 anni, fumatrice, ipertesa, sintomatica da alcuni anni per sporadica extrasistolia isolata e dispnea da sforzo incostante. Affetta da rinocongiuntivite allergica con sporadici episodi di broncospasmo per i quali usa broncodilatatori al bisogno. All'ecocardiografia è stato riscontrato un ampio ASA fisso con convessità in atrio destro (Figura 4); non visibile shunt dopo iniezione di mezzo di contrasto anche con manovra di Valsalva.

G.C., donna di 44 anni, senza fattori di rischio cardiovascolare. Sintomatica da diversi anni per episodi di cardiopalmo con documentazione di tachicardia nodale comune ad alta frequenza. Sottoposta nel 2002 ad ablazione a radiofrequenza della via lenta del nodo atrioventricolare. All'ecocardiografia, eseguita in tale occasione, veniva descritto un ampio ASA fisso con convessità in atrio destro, con un piccolo shunt sinistro-destro al color Doppler compatibile con FOP confermato ad un recente controllo ecocardiografico (Figura 5).

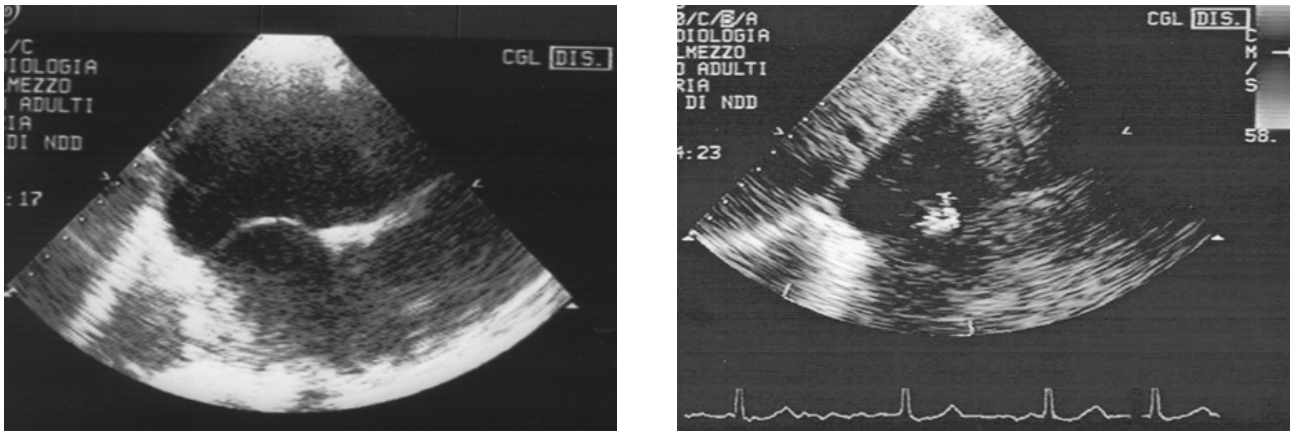

A B

Figura 2. *M.M. (madre).* A: *ampio aneurisma del setto interatriale fisso con convessità in atrio destro.* B: *piccolo shunt sinistro-destro al color Doppler (forame ovale pervio).*

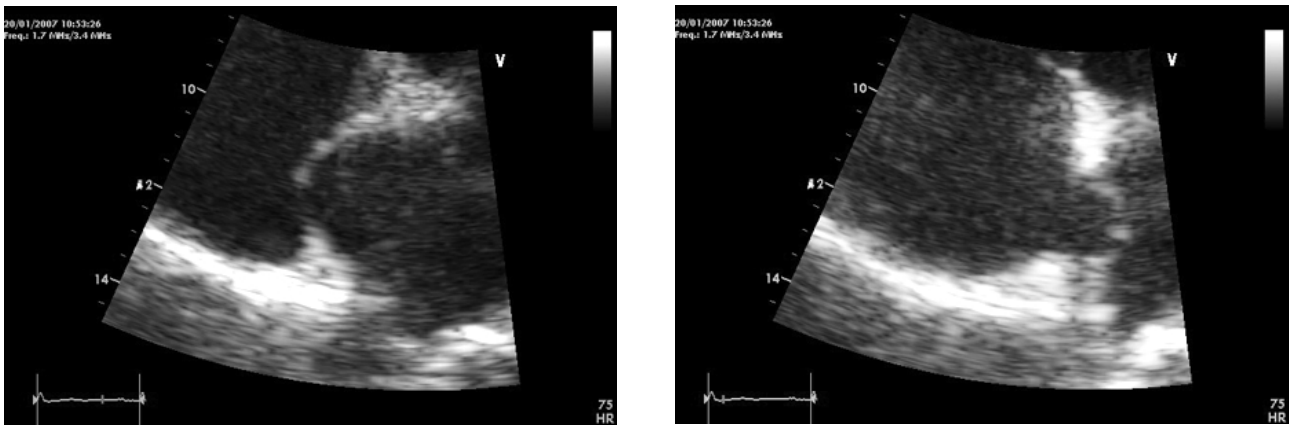

A B

Figura 3. *G.N. Aneurisma del setto interatriale fluttuante.* A: *diastole.* B: *sistole.*

- Copyright - Il Pensiero Scientifico Editore downloaded by IP 216.73.217.7 Tue, 15 Jul 2025, 21:05:46

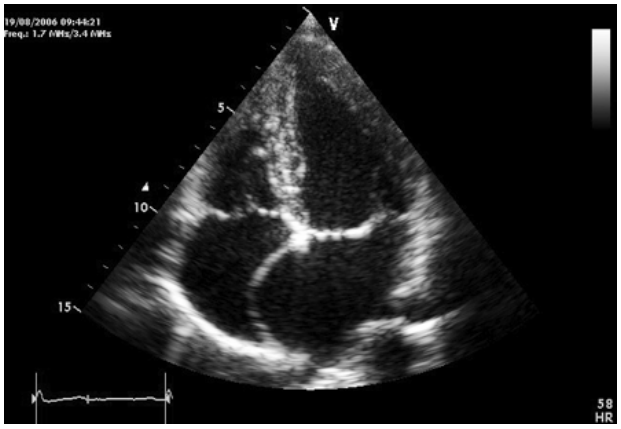

Figura 4. *G.L. Ampio aneurisma del setto interatriale fisso con convessità in atrio destro.*

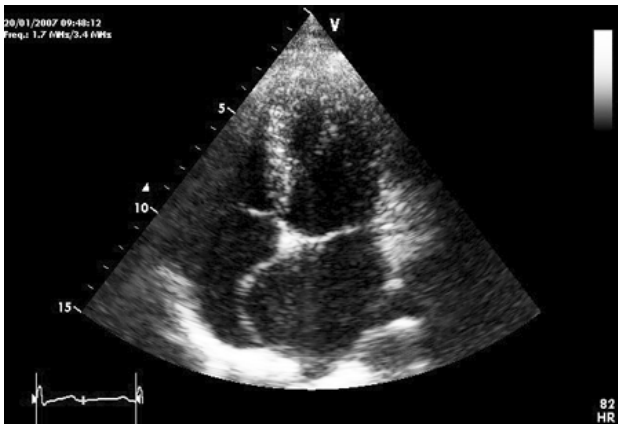

A

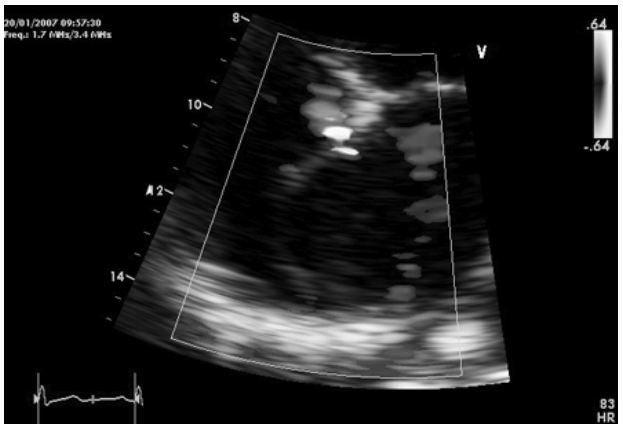

B

Figura 5. *G.C.* A: *ampio aneurisma del setto interatriale fisso con convessità in atrio destro.* B: *piccolo shunt sinistro-destro al color Doppler (forame ovale pervio).*

Discussione

La ricorrenza familiare dell'ASA, segnalata da Paraskevaidis et al.[22], trova conferma nella nostra osservazione. Se questi riscontri venissero corroborati da casistiche più ampie, si potrebbe considerare l'opportunità di eseguire uno screening ecocardiografico nei parenti di primo grado, soprattutto se di sesso femminile.

Tuttavia, lo screening di una condizione morbosa è raccomandato se vi sono ricadute in termini diagnostici e terapeutici. Per quanto riguarda l'ASA/FOP, la ricerca di questa condizione acquisirebbe particolare valore nel caso di un elevato rischio correlato di eventi ischemici cerebrali e, inoltre, se nel prevenirlo l'efficacia della terapia anticoagulante e/o antiaggregante fosse adeguatamente dimostrata. Dal punto di vista epidemiologico, il recente studio NOMAS (Northern Manhattan Study)[14] ha dimostrato che, a fronte di una prevalenza di ASA e/o FOP pari circa a un quarto della popolazione generale, solo pochi di questi soggetti presentano un evento ischemico cerebrale nella propria vita.

Sulla prevenzione primaria dell'embolia cardiogena nei portatori di ASA, mancano dati sull'utilizzo dell'aspirina e, a tutt'oggi, non vi sono dimostrazioni certe dell'efficacia della terapia anticoagulante.

In prevenzione secondaria non sono ancora disponibili dati certi sulla reale efficacia del trattamento con antiaggreganti o anticoagulanti e su una superiorità di questi ultimi[23]. Sulla scorta dei dati esistenti l'American College of Chest Physicians[24] raccomanda, per la prevenzione secondaria dell'ictus in pazienti con FOP, l'aspirina come prima scelta. Raccomandazioni simili (basate sul livello basso di evidenza scientifica) vengono riportate dalle linee guida italiane SPREAD[21], che ammettono l'uso della profilassi anticoagulante solo nei pazienti che presentano la duplice condizione di ASA+FOP, oppure nei pazienti con FOP isolato associato a trombosi venosa profonda, o a diatesi trombofilica o con shunt di grosse dimensioni o, infine, con evidenza di eventi ischemici multipli.

Per quanto riguarda l'uso di dispositivi di chiusura percutanea, esso viene consigliato solo in prevenzione secondaria nei pazienti con trombosi venosa profonda o diatesi tromofilica o in quelli con ischemia cerebrale recidivante nonostante terapia anticoagulante o con controindicazioni alla stessa.

Sulla base di tali considerazioni, pur confermando con la nostra osservazione l'origine familiare dell'ASA, non riteniamo giustificata l'esecuzione di uno screening nei parenti di primo grado dei pazienti che presentano tale anomalia, per l'assenza di significativa ricaduta in termini di salute dei soggetti.

Il riscontro di un ASA in un paziente con ictus criptogenetico deve portare alla ricerca di un eventuale FOP (non limitandosi ad escluderlo con il color Doppler, ma ricorrendo all'uso di mezzo di contrasto, salina agitata, da approccio transtoracico o transesofageo o transcranico), poiché la presenza di questa duplice condizione può rappresentare un'indicazione, sia pure basata sul più basso livello di evidenza scientifica (grado di raccomandazione D), all'uso della terapia anticoagulante orale.

- Copyright - Il Pensiero Scientifico Editore downloaded by IP 216.73.217.7 Tue, 15 Jul 2025, 21:05:46

L'associazione tra ASA e/o FOP ed episodi ricorrenti di aritmie sopraventricolari è discussa[16-18]. Mentre una significativa associazione tra presenza di ASA e/o FOP e aumentata vulnerabilità atriale, possibile causa di episodi recidivanti di FA, è stata dimostrata da Berthet et al.[18], meno provata appare la relazione tra queste anomalie settali e altri tipi di aritmie sopraventricolari. Schneider et al.[16] sottolineano come, nella maggior parte dei pazienti con ASA, la contemporanea presenza di altre patologie cardiovascolari non permetta di sostenere la presenza di una relazione tra l'anomalia settale e le aritmie presentate.

Nelle nostre due pazienti con aritmie documentate, solo nel caso con FA è ipotizzabile un rapporto tra anomalia settale e aritmia. Nella seconda paziente, con tachicardia nodale, il rapporto tra anomalia morfologica e aritmia potrebbe essere puramente casuale.

Riassunto

È stata recentemente descritta una ricorrenza familiare dell'aneurisma del setto interatriale che sembra limitata al sesso femminile. Si è riportato il caso di 4 donne della stessa famiglia (la madre e le sue 3 figlie) con aneurisma del setto interatriale che conferma la familiarità di tale anomalia. Vengono discusse le implicazioni cliniche di tale osservazione, tra cui l'opportunità o meno di eseguire uno screening familiare.

Parole chiave: Aneurisma del setto interatriale; Forame ovale pervio.

Bibliografia

1. Hanley PC, Tajik AJ, Hynes JK, et al. Diagnosis and classification of atrial septal aneurysm by two-dimensional echocardiography: report of 80 consecutive cases. J Am Coll Cardiol 1985; 6: 1370-82.
2. Belkin RN, Waugh RA, Kisslo J. Interatrial shunting in atrial septal aneurysm. Am J Cardiol 1986; 57: 310-2.
3. Roberts WC. Aneurysm (redundancy) of the atrial septum (fossa ovale membrane) and prolapse (redundancy) of the mitral valve. Am J Cardiol 1984; 54: 1153-4.
4. Iliceto S, Papa A, Sorino M, Rizzon P. Combined atrial septal aneurysm and mitral valve prolapse: detection by two-dimensional echocardiography. Am J Cardiol 1984; 54: 1151-4.
5. Rahko PS, Xu QB. Increased prevalence of atrial septal aneurysm in mitral valve prolapse. Am J Cardiol 1990; 66: 235-7.
6. Kizer JR, Devereux RB. Clinical practice. Patent foramen ovale in young adults with unexplained stroke. N Engl J Med 2005; 353: 2361-72.
7. Lechat P, Mas JL, Lascault G, et al. Prevalence of patent foramen ovale in patients with stroke. N. Engl J Med 1988; 318: 1148-52.
8. Mugge A, Daniel WG, Angermann C, et al. Atrial septal aneurysm in adult patients. A multicenter study using transthoracic and transesophageal echocardiography. Circulation 1995; 91: 2785-92.
9. Cabanes L, Mas JL, Cohen A, et al. Atrial septum aneurysm and patent foramen ovale as risk factors for cryptogenic stroke in patients less than 55 years of age. A study using transesophageal echocardiography. Stroke 1993; 24: 1865-73.
10. Agmon Y, Khandheria BK, Meissner I, et al. Frequency of atrial septal aneurysms in patients with cerebral ischemic events. Circulation 1999; 99: 1942-4.
11. Mas JL, Arquizan C, Lamy C, et al, for the Patent Foramen Ovale and Atrial Septal Aneurysm Study Group. Recurrent cerebrovascular events associated with patent foramen ovale, atrial septal aneurysm, or both. N Engl J Med 2001; 345: 1740-6.
12. Overell JR, Bone I, Lees KR. Interatrial septal abnormalities and stroke: a meta-analysis of case-control studies. Neurology 2000; 55: 1172-9.
13. Homma S, Sacco RL, Di Tullio M, Sciacca RR, Mohr JP, for the PFO in Cryptogenic Stroke Study (PICCS) Investigators. Effect of medical treatment in stroke patients with foramen ovale: patent foramen ovale in cryptogenic stroke study. Circulation 2002; 105: 2625-31.
14. Di Tullio MR, Sacco RL, Sciacca RR, Jin Z, Homma S. Patent foramen ovale and the risk of ischemic stroke in a multiethnic population. J Am Coll Cardiol 2007; 49: 797-802.
15. Serafini O, Misuraca G, Siniscalchi A, et al. Pravalence of aneurysm of the interatrial septum in the general population and in patients with a recent episode of cryptogenic ischemic stroke: a tissue harmonic imaging transthoracic echocardiography study in 5631 patients. Monaldi Arch Chest Dis 2006; 66: 264-9.
16. Schneider B, Hofmann T, Meinertz T. Atrial septal aneurysm: is there an association between arrhythmias and stroke? (abstr) Circulation 1993; 88 (Suppl I): I-222.
17. Ong LS, Nanda NC, Falkoff MD, Barold SS. Interatrial septal aneurysm, systolic click and atrial tachyarrhythmias - a new syndrome? Ultrasound Med Biol 1982; 8: 691-3.
18. Berthet K, Lavergne T, Cohen A, et al. Significant association of atrial vulnerability with atrial septal abnormalities in young patients with ischemic stroke of unknown cause. Stroke 2000; 31: 398-403.
19. Mas JL, Zuber M. Recurrent cerebrovascular events in patients with patent foramen ovale, atrial septal aneurysm, or both and cryptogenic stroke or transient ischemic attack. French Study Group on Patent Foramen Ovale and Atrial Septal Aneurysm. Am Heart J 1995; 130: 1083-8.
20. Pearson AC, Nagelhout D, Castello R, Gomez CR, Labovitz AJ. Atrial septal aneurysm and stroke: a transesophageal echocardiographic study. J Am Coll Cardiol 1991; 18: 1223-9.
21. SPREAD Stroke Prevention and Educational Awareness Diffusion. Ictus cerebrale: linee guida italiane di prevenzione e trattamento. IV edizione. Stesura del 15 marzo 2005. http://www.spread.it.
22. Paraskevaidis IA, Tsiapras D, Kyrzopoulos S, Kremastinos DT. Familial origin of atrial septal aneurysm. Am J Cardiol 2006; 97: 148-50.
23. Erlicher A. Corrado G. Forame ovale pervio, eventi ischemici cerebrali ed ecografia cardiovascolare: metodologia diagnostica e appropriatezza delle indicazioni. G Ital Cardiol 2006; 7: 523-34.
24. Albers GW, Amarenco P, Easton JD, Sacco RL, Teal P. Antithrombotic and thrombolytic therapy for ischemic stroke: the Seventh ACCP Conference on Antithrombotic and Thrombolytic Therapy. Chest 2004; 126 (3 Suppl): 483S-512S.